ХІРУРГІЧНА ТАКТИКА ПРИ ПОРАНЕННЯХ ПІДКЛЮЧИЧНОЇ АРТЕРІЇ

Попович Я.М.

ДВНЗ «Ужгородський національний університет», м. Ужгород, Україна

Адреса для листування: angiosurgery@i.ua

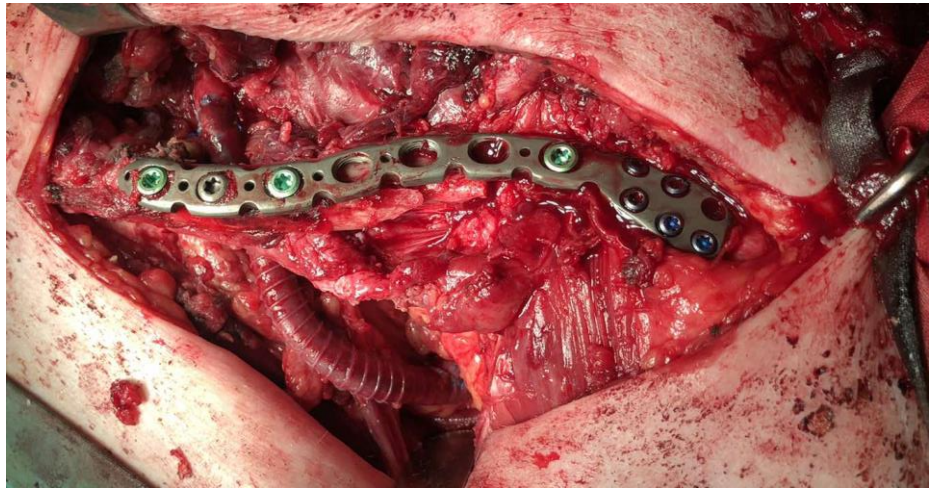

Мета: Оцінити ефективність відкритих реконструкційно-відновних операцій при пораненнях підключичної артерії.

Матеріали та методи: У роботі вивчено та проаналізовано результати хірургічного лікування 7 хворих, яких прооперовано в ургентному порядку з приводу поранень підключичних судин протягом 2017 – 2022 років. Середній вік хворих становив 42±1,2 років; за статтю – 6 чоловіків (85,7%) та 1 жінка (14,3%).

Результати та обговорення:

- ***Причини травм підключичних судин:***
- проникаюче ножове поранення – 5 (71,4%)
- тупа травма з формуванням псевдоаневризми – 2 (28,6%) пацієнтів

- ***Вхідний ножовий отвір локалізувався вище ключиці без видимих ознак кровотечі***

- ***6 (85,7%)*** пацієнтів госпіталізовані ***у стані геморагічного шоку***
- одна пацієнтка звернулася через 3 тижні з клінічними проявами напруженої гематоми шиї

- ***Інтраопераційно*** у 6 пацієнтів вдалося виконати ушивання дефектів підключичної артерії, у 1 хворого виникла необхідність у алопротезуванні

- Доступ до підключичної артерії вимагав пересічення ключиці з наступним її відновленням спицею Кіршнера (n=6) або металоостеосинтезу останньої (n=1)

- Помер один пацієнт внаслідок гострої серцевої недостатності

- У одного хворого виявили тромбоз підключичної та аксілярної вени

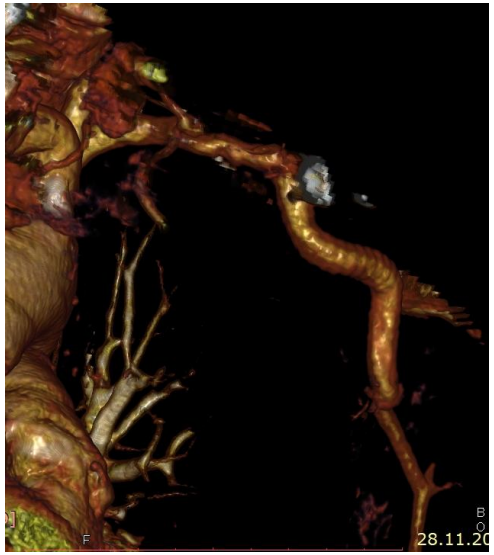

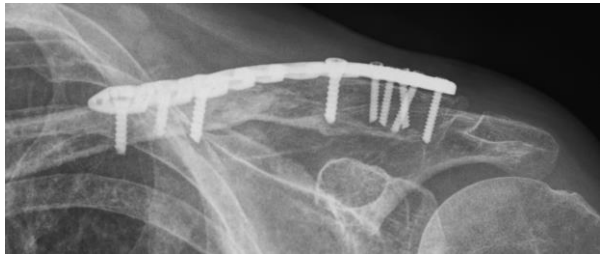

Висновки. Проникаючі поранення шиї, у проекції судинно-нервового пучка верхньої кінцівки, слід розцінювати як потенційно небезпечні для життя навіть при відсутності ознак кровотечі, що вимагають негайної інструментальної оцінки стану магістрального кровоплину, а при геморагічному шоці – служать показом до негайної відкритої реконструкційно-відновної операції.