УДК 616.329-007.21
https://doi.org/10.31612/2616-4868.2(8).2019.09

Т. В. Серга[1], О. Г. Курик[1,2], В. О. Яковенко[1,2,3], Г. А. Соловйова[1,,3], Р. П. Ткаченко[2]

ПОШИРЕНІСТЬ СТРАВОХОДУ БАРРЕТТА, ЙОГО ЗВ'ЯЗОК ІЗ ХРОНІЧНИМ HELICOBACTER PYLORY АСОЦІЙОВАНИМ ГАСТРИТОМ, АТРОФІЄЮ ТА МЕТАПЛАЗІЄЮ СЛИЗОВОЇ ОБОЛОНКИ ШЛУНКА

[1]Національний медичний університет імені О. О. Богомольця, м. Київ, Україна
[2]Державна наукова установа «Науково-практичний центр профілактичної та клінічної медицини» Державного управління у справами, м. Київ, Україна
[3]Медичний центр «Універсальна клініка «Оберіг», м. Київ, Україна

Резюме

Мета – виявлення частоти хелікобактерної інфекції, атрофічних і метапластичних змін слизової оболонки шлунка в пацієнтів зі стравоходом Барретта.
Матеріал і методи. Проведено ретроспективне дослідження 7392 випадків комплексних езофагогастродуоденоскопій (ЕГДС) із біопсією епітелію слизової оболонки стравоходу та шлунка з подальшим морфологічним дослідженням на базі Медичного центру «Універсальна клініка «Оберіг» впродовж 2010-2018 років. Статистичну обробку даних проводили з використання пакету MedStat. Для оцінки показників поширеності змін у стравоході та шлунку розраховували 95% довірчий інтервал методом кутового перетворення Фішера. Вірогідність різниці між груповими середніми та відносними величинами визначали за допомогою методу параметричної статистики шляхом розрахунку t-критерію Стьюдента. Різницю між середніми величинами вважали достовірною за p<0,05. Для порівняння частот у різних групах використано критерій Пірсона ^{2}.
Результати. Ендоскопічно циліндричну стовпчасту метаплазію епітелію стравоходу виявлено в 2994 пацієнтів (40,5% ДІ 39,4-41,6%, p=0,05). За результатами гістологічного дослідження метаплазію епітелію стравоходу підтверджено у 2910 пацієнтів (39,4%, ДІ 38,3-40,5%). Діагностовано 876 випадки метаплазії епітелію стравоходу шлункового типу (30,1% ДІ 28,4-31,5%), 2034 випадки метаплазії кишкового типу (69,9% ДІ 68,2-71,6%). За даними гістологічного дослідження біоптатів слизової оболонки шлунка в 5640 (76,3% ДІ 75,3-77,3%) пацієнтів виявлено атрофію слизової оболонки шлунка. У 2532 випадках (34,3% ДІ 33,2-35,3%) виявлено повну та неповну кишкову метаплазію епітелію шлунка. У 4524 (61,2% ДІ 60,1-62,3%) пацієнтів виявлено Helicobacter pylori. За наявності H. pylori шлункову метаплазію епітелію стравоходу виявлено в 510 з 3558 (14,3% ДІ 13,2-15,5%, p=0,05), кишкову метаплазію епітелію стравоходу – в 966 із 4014 (24,1% ДІ 22,8-25,4%, p=0?05) випадків.
Висновки. Метаплазія епітелію стравоходу є поширеною патологією, частота якої складає 39,4% серед пацієнтів, яким проведено езофагогастроскопію. Встановлено сильний зв'язок між кишковою метаплазією епітелію стравоходу та атрофією слизової оболонки шлунка з кишковою метаплазією епітелію шлунку. Метаплазія епітелію стравоходу трапляється вірогідно рідше на тлі хелікобактерного гастриту, отже наявність H. pylori справляє протективний вплив щодо виникнення метаплазії епітелію стравоходу.

Ключові слова: **кишкова метаплазія епітелію стравоходу, шлункова метаплазія епітелію стравоходу, атрофія слизової оболонки шлунка, кишкова метаплазія слизової оболонки шлунка, Helicobacter pylori.**

ВСТУП

Стравохід Барретта (СБ) як прояв та ускладнення гастроезофагеальної рефлюксної хвороби є важливою медико-біологічною проблемою, до якої прикуто увагу гастроентерологів, патоморфологів, хірургів [2]. Впродовж останніх двох-трьох десятиліть більшість дослідників активно стверджували, що СБ небезпечний щодо виникнення аденокарциноми, прогнозували відсоток виникнення останньої та, відповідно, впроваджували методи хірургічного лікування. Наразі стає зрозумілим, що роль СБ у виникненні аденокарциноми перебільшено, але це є важливішим для хірургів, які намагалися прогнозувати можливість малігнізації СБ і застосовувати хірургічне лікування [8]. Проблема СБ має більшу актуальність для гастроентерологів, адже характеризується досить вираженими клінічними проявами, що погіршують якість життя пацієнтів. Але й у гастроентерологів щодо СБ залишається багато дискусійних питань, зокрема питання про роль хелікобактерної інфекції в розвитку та перебігу СБ. Багато авторів стверджують, що Helicobacter pylori (HP) справляє протективну дію в розвитку СБ [6, 7, 16, 17, 19], в той же час як інша частина дослідників висловлюють протилежну думку [4, 10, 14]. Проблема є вкрай важливою, тому що постає питання про доцільність ерадикації HP.

Маастрихтський консенсус 2017 року прийняв рішення про необхідність проведення ерадикації HP у пацієнтів із СБ, стверджуючі, що HP не справляє впливу на розвиток цього захворювання [11]. Попри це дискусії між дослідниками тривають. Група авторів 2018 року представили результати когортного дослідження понад 80 тисяч випадків СБ і дійшли висновку, що наявність HP зменшує ризик виникнення СБ [5]. Результати цього масштабного дослідження є досить переконливими, натомість існує рішення консенсусу з протилежною позицією. Поки що питання залишається відкритим, тому ми вирішили на власному матеріалі визначити, чи наявний зв'язок між СБ іа хронічним хелікобактерним гастритом.

Метою дослідження було виявлення частоти хелікобактерної інфекції, атрофічних і метапластичних змін слизової оболонки шлунка в пацієнтів із СБ порівняно з відповідним показником у пацієнтів без даної патології.

МАТЕРІАЛ І МЕТОДИ

Проведено ретроспективне дослідження 7 392 випадків комплексних езофагогастродуоденоскопій (ЕГДС), проведених на базі Медичного центру «Універсальна клініка «Оберіг» впродовж 2010-2018 років. Комплексні ЕГДС виконували гастроскопами Olympus Q160-Z, Olympus EVIS EXERA II з NBI-хромоскопією, хромоскопією оцтовою кислотою, високим оптичним збільшенням (×115), інверсією в шлунку, прецизійною політопною біопсією з подальшим морфологічним дослідженням [1].

Взяття матеріалу проводили згідно з прийнятими на сьогоднішній день протоколами – прицільно з усіх підозрілих на метаплазію ділянок і чотирьох квадрантів стінки стравоходу через кожні 2 см вздовж всього сегмента метаплазії [14]. У шлунку для морфологічної діагностики брали шматочки щонайменше з 5 зон: три з антрума – з великої та малої кривизни та з кута шлунка; два з тіла –– з великої та малої кривизни або з передньої та задньої стінок. Біоптати фіксували у 10% розчині нейтрального формаліну, проводили згідно із загальноприйнятими методиками, зрізи товщиною 5-7 мкм забарвлювали гематоксиліном-еозином. Для визначення HP гістологічні препараті слизової шлунка забарвлювали реактивом Гімза, під дією якого бактерії забарвлюються в чорний колір на світло-блактиному тлі слизової.

Статистичну обробку отриманих даних проводили з використання пакету MedStat, призначеного для аналізу медико-біологічних і фармацевтичних даних. Вибір процедур аналізу та критеріїв перевірки статистичних гіпотез, які використовуються в пакеті, відповідає міжнародним стандартам GCP, ICH і задовольняє вимоги доказової медицини.

Для оцінки показників поширеності змін у стравоході та шлунку розраховували 95% довірчий інтервал методом кутового перетворення Фішера. Отримані в дослідженні дані не мали протиріч щодо нормальності розподілу варіаційного ряду, тому вірогідність різниці між груповими середніми та відносними величинами визначали за допомогою методу параметричної статистики шляхом розрахунку t-критерію Стьюдента. Різницю між середніми величинами вважали достовірною за $p<0,05$. Для кількісної оцінки клінічного ефекту розраховували показник відношення ризиків. Для порівняння частот у різних групах використано критерій Пірсона $\chi 2$.

РЕЗУЛЬТАТИ ДОСЛІДЖЕННЯ ТА ЇХ ОБГОВОРЕННЯ

Серед 7 392 пацієнтів, яким проведено комплексну ЕГДС, було 3 684 чоловіки та 3 708 жінок.

За даними ендоскопічного обстеження виявлено циліндричну стовпчасту метаплазію CLE (Columnar-lined esophagus) у 2 994 пацієнтів (40,5% ДІ 39,4-41,6%, p=0,05). Із них довгий сегмент – у 54 пацієнтів (1,8% ДІ 1,4-2,3%), у 2 940 – короткий сегмент (98,2% ДІ 97,7-98,6%). Ендоскопічно картина циліндричної метаплазії має вигляд язиків темно-рожевого кольору на тлі світло-сіруватого багатошарового плаского епітелію, зокрема під час огляду в режимі вузькосмугового дослідження та високого збільшення (рис. 1).

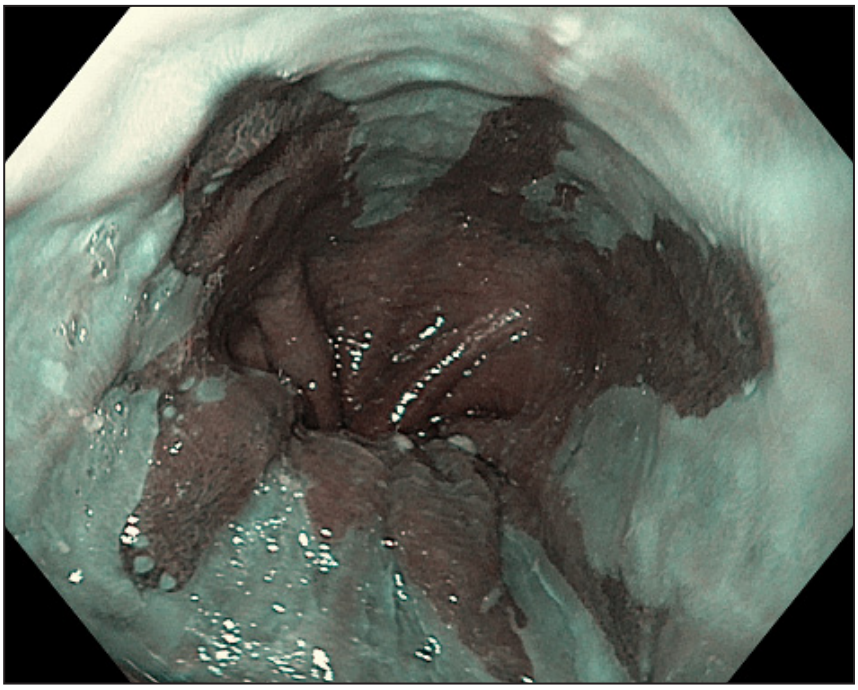

Рис. 1. Ендоскопічне зображення стравоходу Барретта: огляд у режимі вузькосмугового дослідження (NBI) і високого збільшення – «язики» циліндричного епітелію.

За результатами гістологічного дослідження метаплазію епітелію стравоходу підтверджено в 2 910 пацієнтів, що склало 39,4% від усіх проведених ЕГДС (ДІ 38,3-40,5%). Це досить високий відсоток порівняно з даними інших авторів [9]. Серед випадків метаплазії епітелію стравоходу гістологічно діагностовано 876 випадків метаплазії шлункового типу (30,1%, ДІ 28,4-31,5%), до якого належать кардіальний тип епітелію, що має фовеолярну поверхню з муцин-продукуючими клітинами та фундальний тип, коли крім муцин-продукуючих клітин наявні специфічні головні й обкладальні клітини (рис. 2). Метаплазію епітелію стравоходу кишкового типу діагностовано в 2 034 пацієнтів (69,9%, ДІ 68,2-71,6%). Основною діагностичною ознакою цього виду метаплазії є наявність спеціалізованого стовпчастого кишкового епітелію з муцин-продукуючими клітинами, що утворює ворсинчасті складки з включенням келихоподібних клітин (рис. 3).

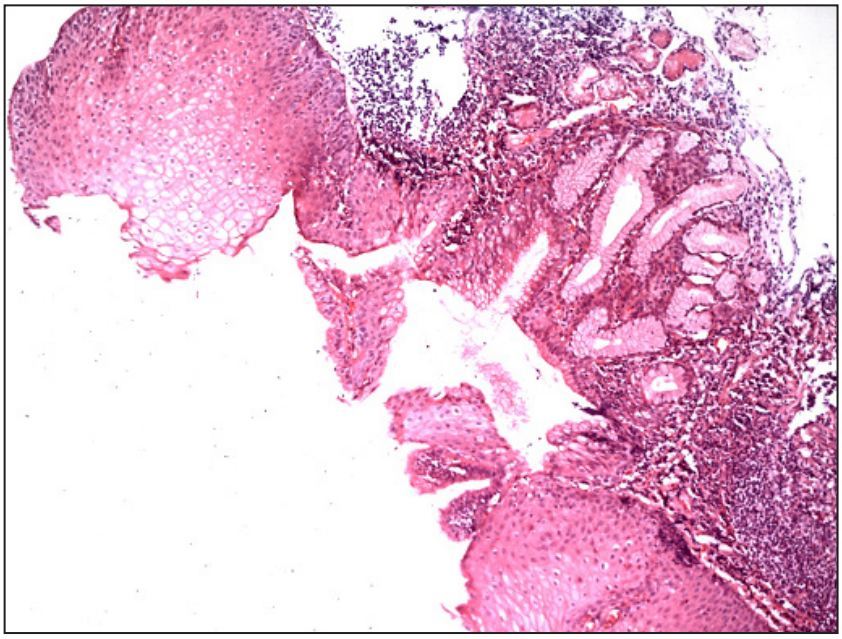

Рис. 2. Шлункова метаплазія епітелію стравоходу. Забарвлення гематоксиліном-еозином, ×100.

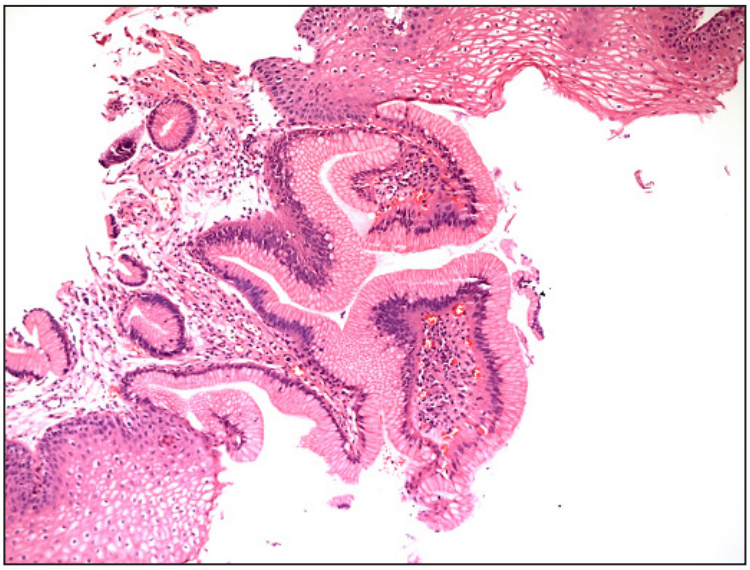

Рис. 3. Спеціалізована стовпчаста кишкова метаплазія епітелію стравоходу. Забарвлення гематоксиліном-еозином, ×100.

Серед чоловіків шлункову метаплазію епітелію стравоходу виявлено в 444 (12,1% ДІ 11,0-13,1%, p=0,05) випадках, кишкову – в 1 170 (31,8% ДІ 30,3-33,3%, p=0,05), серед жінок – у 432 осіб (11,7% ДІ 10,6-12,7%, p=0,05) і 864 осіб (23,3% ДІ 22,0-24,7%, p=0,05) відповідно. Дані наведено в таблиці 1.

Таблиця 1

Розподіл різних видів метаплазії епітелію стравоходу за статтю (n)

Вид метаплазії	Чоловіки	Жінки	Всього
Шлункова	444	432	876
Кишкова	1170	864	2034
Без метаплазії	2070	2412	4482
Всього	3684	3708	7392

Для виявлення залежності кожного з видів метаплазії епітелію стравоходу від статі обчислено критерій Пірсона $\chi 2$ окремо для шлункової та кишкової метаплазій. Зв'язок шлункової метаплазії епітелію стравоходу з чоловічою статтю характеризувався показниками $\chi 2=5,78$, число ступенів вільності k=1. Такий показник вказує, що відмінність за статтю є статистично значущою (p=0,016). Отже, шлункова метаплазія епітелію значуще частіше трапляється серед чоловіків, ніж серед жінок. Зв'язок кишкової метаплазії епітелію стравоходу з чоловічою статтю мав показники $\chi 2=71,48$, число ступенів вільності k=1. Ці показники свідчать, що відмінність за статтю є статистично значущою ($p<0,001$), тобто кишкова метаплазія епітелію також вірогідно частіше трапляється серед чоловіків, ніж серед жінок.

Вік пацієнтів складав від 10 до 79 років. Для оцінки залежності патології від віку всіх обстежених розподілили на вікові підгрупи по десять років. Для груп із метаплазією та без метаплазії епітелію стравоходу розраховано кількість випадків у різних вікових підгрупах. Результати наведено в таблиці 2.

Таблиця 2

Розподіл пацієнтів за віком і видом метаплазії, n (%)

Вид метаплазії	Вік (роки)						
	10-19	20-29	30-39	40-49	50-59	60-69	70-79
Шлункова	18 (15,79)	48 (5,76)	222 (12,94)	246 (14,14)	168 (11,11)	108 (10,98)	66 (13,42)
Кишкова	30 (26,32)	198 (23,74)	456 (26,57)	486 (27,93)	384 (25,4)	342 (34,76)	138 (28,05)
Без метаплазії	66 (57,89)	588 (70,5)	1038 (60,49)	1008 (57,93)	960 (63,49)	534 (54,27)	288 (58,54)
Всього	114	834	1716	1740	1512	984	492

Із таблиці видно, що розповсюдженість кишкової метаплазії (34,76%) виявилася найбільшою серед осіб віком 60-69 років, що співпадає з даними літератури. Найвищий відсоток обстежених був у віковій категорії 30-59 років, розподіл між групами за віком – рівномірним. Обидва види метаплазії епітелію стравоходу частіше виявляли серед чоловіків.

Дисплазію низького ступеня (рис. 4) діагностовано в 48 пацієнтів (0,65% ДІ 0,48-0,84%, p=0,05), високого ступеня – в 16 випадках (0,22% ДІ 0,12-0,34%, p=0,05). Аденокарциному знайдена в 4 випадках, (0,05% ДІ 0,01-0,12%, p=0,05).

За результатами гістологічного дослідження біоптатів слизової оболонки шлунка, оцінювання ступеня та стадії хронічного гастриту за класифікацією OLGA в 5 640 (76,3%,/ ДІ 75,3-77,3%) пацієнтів виявлено атрофію слизової оболонки шлунка (рис. 5). За даними визначення атрофії за системою OLGA під час підрахунку відсутніх залоз такими вважаються і залози, які мають кишкову метаплазію епітелію, оскільки їх функціонування як шлункових залоз порушено. Цим пояснюється наявність атрофії слизової шлунка в кожному випадку виявленої кишкової метаплазії його епітелію та, як наслідок, висока частота атрофії слизової шлунка. У 2 532 (34,3% ДІ 33,2-35,3%) пацієнтів виявлено цілковиту (тонкокишкову) та неповну (товстокишкову) метаплазію епітелію (рис. 6, 7).

Після забарвлення гістологічних препаратів шлунка реактивом Гімза в 4 524 (61,2% ДІ 60,1-62,3%) випадках виявлено HP (рис. 8).

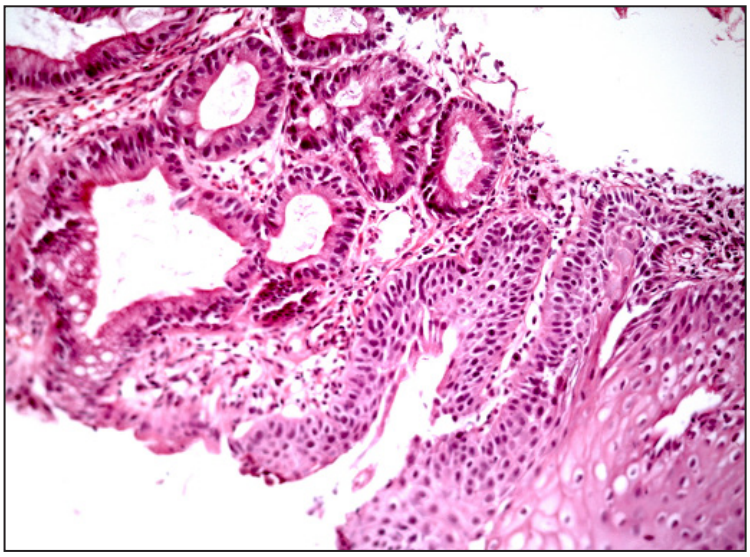

Рис. 4. Дисплазія низького ступеня на тлі метаплазії епітелію стравоходу. Забарвлення гематоксиліном-еозином, ×200.

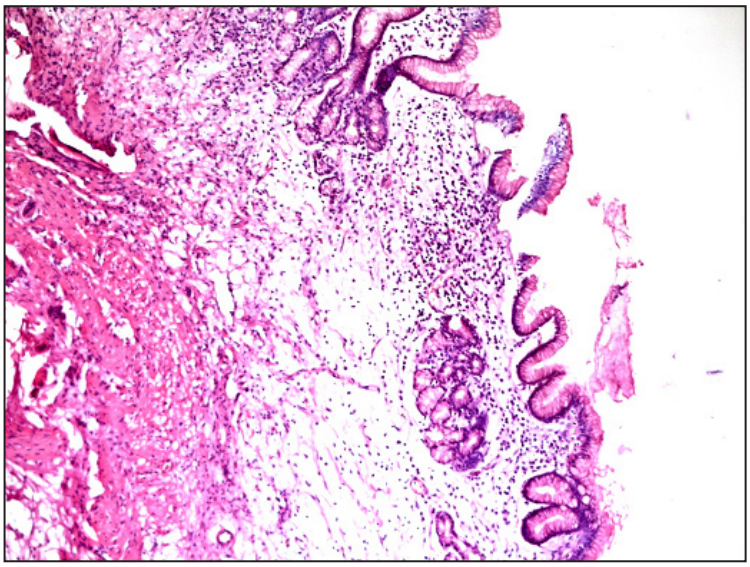

Рис. 5. Хронічний атрофічний гастрит – мала кількість залоз і значні фіброзні прошарки в слизовій оболонці (справжня атрофія). Забарвлення гематоксиліном-еозином, ×100.

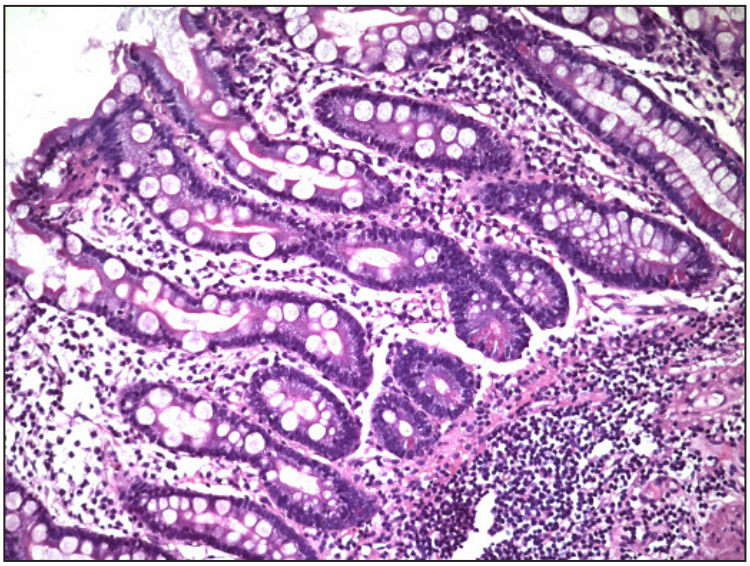

Рис. 6. Хронічний атрофічний гастрит із цілковитою (тонкокишковою) метаплазією залоз. Забарвлення гематоксиліном-еозином, ×200.

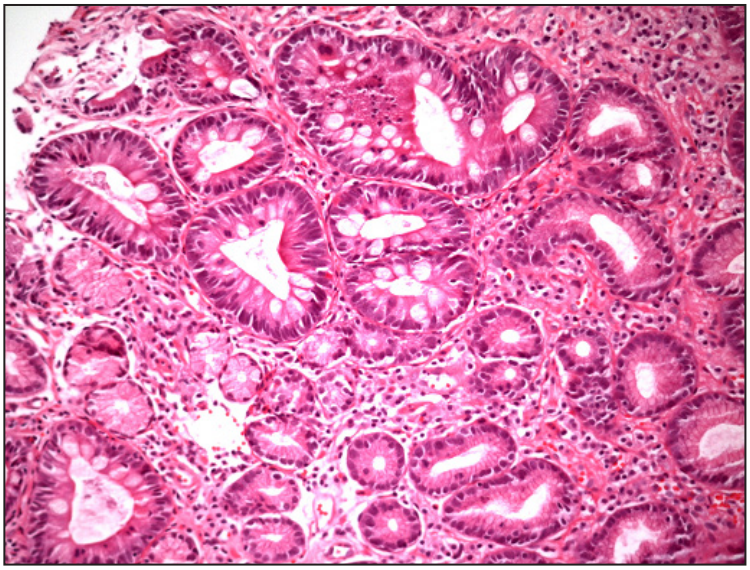

Рис. 7. Хронічний атрофічний гастрит із неповною (товстокишковою) метаплазією залоз. Забарвлення гематоксиліном-еозином, ×200.

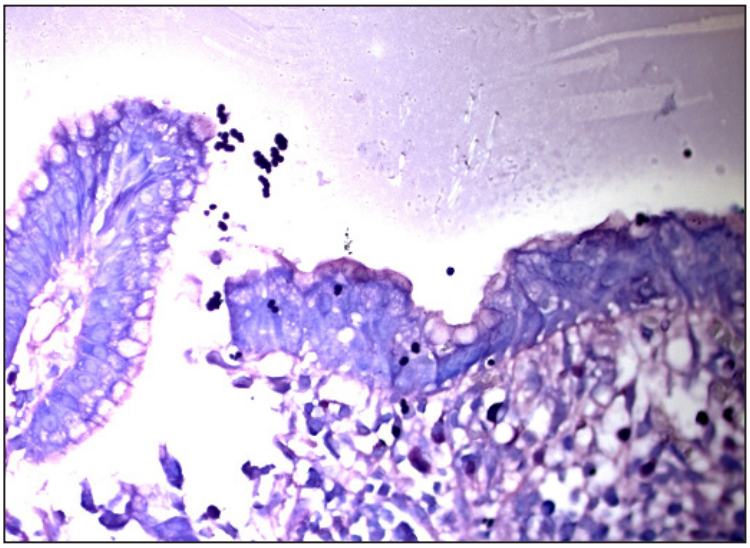

Рис. 8. Слизова антрального відділу шлунка – наявність H. pylori. Забарвлення реактивом Гімза, ×400.

Досліджували наявність зв'язку шлункової, кишкової метаплазії епітелію стравоходу з атрофією епітелію шлунка. Одночасно з атрофією слизової оболонки шлунка виявлено шлункову метаплазію епітелію стравоходу в 684 пацієнтів і кишкову метаплазію епітелію стравоходу в 1632 пацієнтів (табл. 3).

Таблиця 3

Співвідношення видів метаплазії епітелію стравоходу з атрофією слизової оболонки шлунка (n)

Тип метаплазії епітелію стравоходу	Наявність атрофії слизової шлунка	Відсутність атрофії слизової шлунка	Всього
Шлункова	684	192	876
Кишкова	1632	402	2034
Без метаплазії	3324	1158	4482
Всього	5640	1752	7392

Для визначення зв'язку між шлунковою метаплазією епітелію стравоходу та атрофією слизової шлунка проведено аналіз даних групи пацієнтів зі шлунковою метаплазією та групи без метаплазії, в кожній з яких були випадки з атрофією слизової оболонки шлунка та без атрофії. Визначено критерій Пірсона $\chi2=1,64$, число ступенів вільності k=1. Різниця між групами виявилася значущою (p=0,016), що вказує на наявність зв'язку між патологіями, але невисокої сили.

З метою оцінки зв'язку між кишковою метаплазією епітелію стравоходу та атрофією слизової шлунка проведено порівняння групи пацієнтів із кишковою метаплазією та групи без метаплазії, в кожній із яких були випадки з атрофєю та без атрофії слизової шлунка. Визначено критерій Пірсона $\chi2=28,00$, число ступенів вільності k=1. Різниця між групами була вірогідною ($p<0,001$), що свідчить про наявність сильного зв'язку між кишковою метаплазією епітелію стравоходу та атрофією слизової шлунка.

Досліджували також наявність зв'язку шлункової та кишкової метаплазії епітелію стравоходу з наявністю кишкової метаплазії епітелію шлунка.

За результатами патоморфологічного дослідження слизової шлунка в 2532 (34,3% ДІ 33,2-35,3%) пацієнтів виявлено кишкову метаплазію епітелію.

Одночасно з кишковою метаплазією слизової шлунка виявлено шлункову метаплазію епітелію стравоходу в 270 спостереженнях і кишкову метаплазію епітелію стравоходу у 900 пацієнтів (табл. 4).

Таблиця 4

Співвідношення шлункової та кишкової метаплазії епітелію стравоходу з кишковою метаплазією епітелію шлунка (n)

Тип метаплазії епітелію стравоходу	Наявність кишкової метаплазії слизової шлунка	Відсутність кишкової метаплазії слизової шлунка	Всього
Шлункова	270	606	876
Кишкова	900	1134	2034
Без метаплазії	1362	3120	4482
Всього	2532	4860	7392

Для визначення зв'язку між шлунковою метаплазією епітелію стравоходу та кишковою метаплазією слизової шлунка порівнювали дані груп зі шлунковою метаплазією та без метаплазії епітелію стравоходу, в кожній з яких були випадки з кишковою метаплазією епітелію шлунка та без метаплазії. Визначено критерій Пірсона $\chi2=0,05$, число ступенів вільності k=1. Різниця між групами була не значущою (p=0,831), що вказує на відсутність зв'язку між шлунковою метаплазією епітелію стравоходу та кишковою метаплазією епітелію шлунка.

З метою оцінки зв'язку між кишковою метаплазією епітелію стравоходу та кишковою метаплазією епітелію шлунка порівнювали результати відповідних груп пацієнтів. Визначено критерій Пірсона $\chi2=118,00$, число ступенів вільності k=1. Різниця між групами виявилася значущою ($p<0,001$), що вказує на наявність сильного зв'язку між кишковою метаплазією епітелію стравоходу та кишковою метаплазією епітелію шлунка, що співпадає з даними одних авторів [12] і суперечить результатам інших [18].

Метапластичні зміни епітелію стравоходу, за літературними даними, пов'язано з рефлюксом шлункового та кишкового вмісту. Подразнюючими чинниками виступають складові жовчі на тлі кислого шлункового вмісту. Одночасно з виявленням жовчновмісного рефлюктату в стравоході він виявляється і в шлунку. Метапластичні та атрофічні зміни слизової шлунка обумовлено переважно рефлюк-

сною хворобою та інфікуванням HP. Крім спільного патогенетичного чинника для метаплазії епітелію шлунка та стравоходу звертає на себе увагу високий рівень діагностики та вивчення проблеми метаплазії та атрофії слизової шлунка. Тому в роботі проаналізовано поєднання патології стравоходу та шлунка з метою підвищення виявлення змін стравоходу під час ендоскопічного дослідження, якщо під час нього виявлено зміни в слизовій шлунка.

У різних дослідженнях наводять протилежну інформацію щодо характеру зв'язку HP і метаплазії епітелію стравоходу. В одних вказується на негативний вплив інфекційного агента, в інших – на його протективне значення. Протективне значення пояснюється спричиненням гастриту, коли знижується секреторна функція шлункового епітелію, що зменшує пошкодження слизової стравоходу внаслідок рефлюксу. Також підвищується pH шлункового вмісту, що знижує проникну здатність компонентів жовчі між клітинами плаского епітелію стравоходу за ГЕРХ [13].

Досліджували зв'язок шлункової, кишкової метаплазії та дисплазії епітелію стравоходу з інфікуванням HP.

Після забарвлення гістологічних препаратів за методом Гімза серед 7 392 обстежених у 4 524 виявлено HP. Метапластичні зміни виявлено в 1 476 випадках, що склало 32,6% (ДІ 31,3-34,0%, p=0,05), а серед пацієнтів, не інфікованих HP, метаплазію виявлено в 1 434 із 2 868 обстежених, що склало 50,0% (ДІ 48,2-51,8%, p=0,05). Отримані дані наведено в таблиці 5.

Таблиця 5

Інфікованість H. pylori пацієнтів із метаплазією епітелію стравоходу та пацієнтів без метаплазії (n)

Група	H. pylori (+)	H. pylori (–)	Всього
Із шлунковою та кишковою метаплазією епітелію стравоходу	1476	1434	2910
Без метаплазії епітелію стравоходу	3048	1434	4482
Всього	4524	2868	7392

За даними статистичного аналізу результатів за критерієм Пірсона виявлено вірогідну різницю (χ^2=221,20, p<0,001) в групах пацієнтів із метаплазією та без метаплазії епітелію стравоходу залежно від наявності або відсутності інфікування HP. Серед обстежених метаплазія епітелію стравоходу траплялася значущо рідше на тлі інфікування HP. Отже, наявність HP справляє протективний вплив щодо виникнення метаплазії епітелію стравоходу.

З метою визначення характеру та сили впливу HP на кожен із видів метаплазії проведено окремо аналіз для шлункової та кишкової метаплазії епітелію стравоходу (табл. 6).

Таблиця 6

Співвідношення шлункової метаплазії епітелію стравоходу та інфікованості H. Pylori (n)

Група	H. pylori (+)	H. pylori (–)	Всього
Із шлунковою метаплазією	510	366	876
Без метаплазії	3048	1434	4482
Всього	3558	1800	5358

За наявності HP шлункову метаплазію епітелію стравоходу виявлено в 510 із 3 558 пацієнтів – 14,3% (ДІ 13,2-15,5%, p=0,05). Серед пацієнтів, у яких HP відсутній, шлункову метаплазію епітелію стравоходу діагностовано в 366 із 1 800 випадків – 20,3% (ДІ 18,5-22,2%, p=0,05). За критерієм Пірсона виявлено вірогідну різницю (χ^2=31,02, p<0,001) у групі зі шлунковою метаплазією та групі без метаплаії залежно від наявності або відсутності інфікування HP. Серед обстежених метаплазія епітелію стравоходу траплялася значуще рідше на тлі інфікування HP. Отже, наявність HP справляє протективний вплив щодо виникнення шлункової метаплазії епітелію стравоходу.

Для визначення характеру та сили впливу HP на виникнення кишкової метаплазії проведено аналіз для кишкової метаплазії епітелію стравоходу (табл. 7).

Таблиця 7

Співвідношення кишкової метаплазії епітелію стравоходу та інфікованості H. Pylori (n)

Група	H. pylori (+)	H. pylori (–)	Всього
Із кишковою метаплазією	966	1068	2034
Без метаплазії	3048	1434	4482
Всього	4014	2502	6516

За наявності HP кишкову метаплазію епітелію стравоходу виявлено в 966 із 4014 випадків – 24,1% (ДІ 22,8-25,4%, p=0,05). Серед пацієнтів, у яких HP відсутній, кишкову метаплазію епітелію стравохо-

ду діагностовано в 1 068 із 2 502 обстежених – 42,7% (ДІ 40,8-44,6%, p=0,05). За критерієм Пірсона виявлено вірогідну різницю (χ^2=248,00, p<0,001) у групі з кишковою метаплазією та групі без метаплазії епітелію стравоходу залежно від наявності або відсутності інфікування HP. Серед обстежених метаплазію епітелію стравоходу виявляли значуще рідше на тлі інфікування HP. Отже, наявність HP справляє протективний вплив щодо виникнення кишкової метаплазії епітелію стравоходу. А високе значення показника χ^2 (248,00) вказує на більш виражений зв'язок між інфікованістю HP і відсутністю саме кишкової метаплазії епітелію стравоходу порівняно зі шлунковою метаплаією епітелію стравоходу.

ВИСНОВКИ

1. Метаплазія епітелію стравоходу є поширеною патологією, частота якої становить 39,4% серед пацієнтів, яким проведено езофагогастроскопію.

2. Встановлено наявність сильного зв'язку між кишковою метаплазією епітелію стравоходу та атрофією слизової оболонки шлунка та кишковою метаплазією епітелію шлунка. Разом із тим, виявлено відсутність зв'язку шлункової метаплазії епітелію стравоходу з кишковою метаплазією епітелію шлунка та наявність слабкого зв'язкуз атрофією слизової шлунка.

3. Наявність атрофії та кишкової метаплазії епітелію шлунка може бути використаною в практичній діяльності ендоскопістами та гастроентерологами як прогностичий чинник виникнення кишкової метаплазії епітелію стравоходу.

4. Метаплазія епітелію стравоходу трапляється вірогідно рідше на тлі хелікобактерного гастриту, тобто наявність H. pylori справляє протективний вплив щодо виникнення метаплазії епітелію стравоходу.

ЛІТЕРАТУРА

1. Курик О. Г., Коломоєць М. Ю., Яковенко В. О., Терещенко Т. В., Ткаченко Р. П. Клініко-морфологічна діагностика стравоходу Барретта. *Клінічна хірургія*. 2018. 85(7). С. 9-12. https://doi.org/10.26779/2522-1396.2018.07.09
2. Chandrasoma P. T. Histologic definition of gastroesophageal reflux disease. Curr. Opin. Gastroenterol. 2013. Vol. 29. P. 460-7. https://doi.org/10.1097/MOG.0b013e32836228fa
3. Chang Y., Liu B., Liu G. S., Wang T., Gong J. Short-segment Barrett's esophagus and cardia intestinal metaplasia: A comparative analysis. World J Gastroenterol. 2010. 16(48). P. 6151-6154. http://dx.doi.org/10.3748/wjg.v16.i48.6151
4. Chen C.C., Hsu Y. C., Lee C. T., Hsu C. C., Tai C. M., Wang W. L. et al. Central Obesity and H. pylori Infection Influence Risk of Barrett's Esophagus in an Asian Population. PLoS One. 2016. 11(12). e0167815. https://doi.org/10.1371/journal.pone.0167815
5. Er oss B., Farkas N., Vincze ., Tinusz B., Szap ry L., Garami A. et al. Helicobacter pylori infection reduces the risk of Barrett's esophagus: A meta-analysis and systematic review. Helicobacter. 2018. 23. e12504. https://doi.org/10.1111/hel.12504
6. Fischbach L. A., Nordenstedt H., Kramer J. R., Gandhi S., Dick-Onuoha S., Lewis A.et al.
The association between Barrett's esophagus and Helicobacter pylori infection: a meta analysis. Helicobacter. 2012. 17. P. 163.175. https://dx.doi.org/10.1016%2Fj.cgh.2013.08.029
7. Fischbach L. A., Graham D. Y., Kramer J. R., Rugge M., Verstovsek G., Parente P. et al. Association between Helicobacter pylori and Barrett's esophagus: a case-control study. Am J Gastroenterol. 2014. 109(3) P. 357-68. https://dx.doi.org/10.1038%2Fajg.2013.443
8. Fitzgerald R. C., di Pietro M., Ragunath K., Ang Y., Kang J. Y., Watson P. et al. British Society of Gastroenterology guidelines on the diagnosis and management of Barrett's oesophagus. Gut. 2014. 63. P. 7-42 https://doi.org/10.1136/gutjnl-2013-305372
9. Khandwalla H. E., Graham D. Y., Kramer J. R., Ramsey D. J., Duong N., Green L. K., El-Serag H. B. Barrett's esophagus suspected at endoscopy but no specialized intestinal metaplasia on biopsy, what's next? Am J Gastroenterol. 2014. 109(2). P. 178-82. https://dx.doi.org/10.1038%2Fajg.2013.408
10. Kountouras J., Polyzos S. A., Zeglinas C., Tzathas C., Nikolaidis N., Vardaka E. et al. Helicobacter pylori-related metabolic syndrome as predictor of progression to esophageal carcinoma in a subpopulation-based Barrett's esophagus cohort. Gastrointest Endosc. 2017. 85. P. 462-463. https://doi.org/10.1016/j.gie.2016.07.017
11. Malfertheiner P., Megraud F., O'Morain C.A., Gisbert J.P, Kuipers E. J. Axon A. T. et al. European Helicobacter and Microbiota Study Group and Consensus panel. Management of Helicobacter pylori infection – the Maastricht V/Florence Consensus Report. Gut. 2017. 66(1). P. 6-30. https://doi.org/10.1136/gutjnl-2016-312288
12. Pascarenco O. D., Boeriu A., Mocan S., Pascarenco G., Drasoveanu S., Galeanu M., Dobru D. Barrett's esophagus and intestinal metaplasia of gastric cardia: prevalence, clinical, endoscopic and histological

features. J Gastrointestin Liver Dis. 2014. 23. P. 19-25. https://www.ncbi.nlm.nih.gov/pubmed/24689092
13. Quante M., Bhagat G., Abrams J. A., Marache F., Good P., Lee M. D. Bile acid and inflammation activate gastric cardia stem cells in a mouse model of Barrett-like metaplasia. Cancer Cell. 2012. 21. P. 36-51. https://dx.doi.org/10.1016%2Fj.ccr.2011.12.004
14. Rubenstein J. H., Inadomi J. M., Scheiman J., Schoenfeld P., Appelman H., Zhang M. et al. Association between Helicobacter pylori and Barrett's esophagus, erosive esophagitis, and gastroesophageal reflux symptoms. Clin Gastroenterol Hepatol. 2014. 12. P. 239-245. https://doi.org/10.1016/j.cgh.2013.08.029
15. Sharma P., Hawes R. H., Bansal A., Gupta N., Curvers W., Rastogi A. et.al. Standard endoscopy with random biopsies vs. narrow band imaging targeted biopsies in Barrett's oesophagus: a prospective, international, randomised controlled trial. Gut. 2013. 62. P. 15-21. https://doi.org/10.1136/gutjnl-2011-300962
16. Sonnenberg A., Turner K. O., Spechler S. J., Genta R. M. The influence of Helicobacter pylori on the ethnic distribution of Barrett's metaplasia. Aliment Pharmacol Ther. 2017. 45. P. 283-290. https://doi.org/10.1111/apt.13854
17. Thrift A. P., Pandeya N., Smith K. J., Green A. C., Hayward N. K., Webb P. M., Whiteman D. C. Helicobacter pylori infection and the risks of Barrett's oesophagus: a population-based case-control study. Int J Cancer. 2012. 15. 130(10). P. 407-16. https://doi.org/10.1002/ijc.26242
18. Turner K., Genta R. M. Barrett's esophagus: the inverse association with non atrophic Helicobacter gastritis is stronger than with atrophic metaplastic gastritis. Gastroenterology. 2016. 150. S. 257-S 258. https://doi.org/10.1016/S 0016-5085(16)30923-4
19. Zullo A., Hassan C., De Francesco V., Manta R., Romiti A., Gatta L. Helicobacter pylori infection and gastroesophageal cancer: unveiling a hamletic dilemma. Ann Gastroenterol. 2014. 27. P. 291-293. https://www.ncbi.nlm.nih.gov/pubmed/25331513

REFERENCE

1. Kuryk O. G., Kolomoiets M. Y., Yakovenko V. O., Tereshchenko T. V., Tkachenko R. P. (2018). Kliniko-morphologichna diagnostyka stravokhodu Barretta [Clinical and morphological diagnosis of Barrett's esophagus]. Clinical surgery, 85(7), 9-12. https://doi.org/10.26779/2522-1396.2018.07.09
2. Chandrasoma P. T. (2013) Histologic definition of gastro-esophageal reflux disease. Curr. Opin. Gastroenterol., 29, 460-7. https://doi.org/10.1097/MOG.0b013e32836228fa
3. Chang Y., Liu B., Liu G. S., Wang T., Gong J. (2010) Short-segment Barrett's esophagus and cardia intestinal metaplasia: A comparative analysis. World J Gastroenterol., 16(48), 6151-6154. http://dx.doi.org/10.3748/wjg.v16.i48.6151
4. Chen C. C., Hsu Y. C., Lee C. T., Hsu C. C., Tai C. M., Wang W. L., Tseng C. H., Hsu C. T., Lin J. T., Chang C. Y. (2016) Central Obesity and H. pylori Infection Influence Risk of Barrett's Esophagus in an Asian Population. PLoS One, 11(12), e0167815. https://doi.org/10.1371/journal.pone.0167815
5. Er oss B., Farkas N., Vincze ., Tinusz B., Szap ry L., Garami A., Balaskó M., Sarlós P., Czopf L., Alizadeh H., Rakonczay Z. J, Habon T., Hegyi P. (2018). Helicobacter pylori infection reduces the risk of Barrett's esophagus: A meta-analysis and systematic review. Helicobacter, 23, e12504. https://doi.org/10.1111/hel.12504
6. Fischbach L. A., Nordenstedt H., Kramer J. R., Gandhi S., Dick-Onuoha S., Lewis A., El-Serag H.B. (2012). The association between Barrett's esophagus and Helicobacter pylori infection: a meta analysis. Helicobacter, 17, 163-175. https://dx.doi.org/10.1016%2Fj.cgh.2013.08.029
7. Fischbach L. A., Graham D. Y., Kramer J. R., Rugge M., Verstovsek G., Parente P., Alsarraj A., Fitzgerald S., Shaib Y., Abraham N. S., Kolpachi A., Gupta S., Vela M. F., Velez M,. Cole R., Anand B., El Serag H. B. (2014). Association between Helicobacter pylori and Barrett's esophagus: a case-control study. Am J Gastroenterol., 109(3), 357-68. https://dx.doi.org/10.1038%2Fajg.2013.443
8. Fitzgerald R.C., di Pietro M., Ragunath K., Ang Y., Kang J. Y., Watson P., Trudgill N., Patel P., Kaye P. V., Sanders S., O'Donovan M., Bird-Lieberman E., Bhandari P,, Jankowski J. A., Attwood S., Parsons S. L., Loft D., Lagergren J., Moayyedi P., Lyratzopoulos G., de Caestecker J. (2014). British Society of Gastroenterology guidelines on the diagnosis and management of Barrett's oesophagus. Gut, 63, 7-42. https://doi.org/10.1136/gutjnl-2013-305372
9. Khandwalla H. E., Graham D. Y., Kramer J. R., Ramsey D. J., Duong N., Green L. K., El-Serag H. B. (2014) Barrett's esophagus suspected at endoscopy but no specialized intestinal metaplasia on biopsy, what's next? Am J Gastroenterol., 109(2), 178-82. https://dx.doi.org/10.1038%2Fajg.2013.408
10. Kountouras J., Polyzos S. A., Zeglinas C., Tzathas C., Nikolaidis N., Vardaka E., Kountouras C., Anastadiadis S., Anastasiadis K., Giorgakis N., Gavalas E., Tzivras D., Katsinelos P. (2017).

Helicobacter pylori-related metabolic syndrome as predictor of progression to esophageal carcinoma in a subpopulation-based Barrett's esophagus cohort. Gastrointest Endosc., 85, 462-463. https://doi.org/10.1016/j.gie.2016.07.017

11. Malfertheiner P., Megraud F., O'Morain C. A., Gisbert J. P., Kuipers E. J., Axon A. T., Bazzoli F., Gasbarrini A., Atherton J., Graham D. Y., Hunt R., Moayyedi P., Rokkas T., Rugge M., Selgrad M., Suerbaum S., Sugano K., El-Omar EM. (2017). European Helicobacter and Microbiota Study Group and Consensus panel. Management of Helicobacter pylori infection – the Maastricht V/Florence Consensus Report. Gut, 66(1), 6-30. https://doi.org/10.1136/gutjnl-2016-312288
12. Pascarenco O. D., Boeriu A., Mocan S., Pascarenco G., Drasoveanu S., Galeanu M., Dobru D. (2014). Barrett's esophagus and intestinal metaplasia of gastric cardia: prevalence, clinical, endoscopic and histological features. J Gastrointestin Liver Dis., 23, 19-25. https://www.ncbi.nlm.nih.gov/pubmed/24689092
13. Quante M., Quante M., Bhagat G., Abrams J. A., Marache F., Good P., Lee M. D., Lee Y., Friedman R., Asfaha S., Dubeykovskaya Z., Mahmood U., Figueiredo J.L,. Kitajewski J., Shawber C., Lightdale C. J., Rustgi A. K., Wang T. C. (2012). Bile acid and inflammation activate gastric cardia stem cells in a mouse model of Barrett-like metaplasia. Cancer Cell, 21, 36-51. https://dx.doi.org/10.1016%2Fj.ccr.2011.12.004
14. Rubenstein J. H., Inadomi J. M., Scheiman J., Schoenfeld P., Appelman H., Zhang M., Metko V., Kao J. Y. (2014). Association between Helicobacter pylori and Barrett's esophagus, erosive esophagitis, and gastroesophageal reflux symptoms. Clin Gastroenterol Hepatol., 12, 239-245. https://doi.org/10.1016/j.cgh.2013.08.029
15. Sharma P., Hawes R. H., Bansal A., Gupta N., Curvers W., Rastogi A., Singh M., Hall M., Mathur S. C., Wani S. B., Hoffman B., Gaddam S., Fockens P., Bergman J. J. (2013). Standard endoscopy with random biopsies vs. narrow band imaging targeted biopsies in Barrett's oesophagus: a prospective, international, randomised controlled trial. Gut, 62, 15-21. https://doi.org/10.1136/gutjnl-2011-300962
16. Sonnenberg A., Turner K. O., Spechler S. J., Genta R. M. (2017). The influence of Helicobacter pylori on the ethnic distribution of Barrett's metaplasia. Aliment Pharmacol Ther., 45, 283-290. https://doi.org/10.1111/apt.13854
17. Thrift A. P., Pandeya N., Smith K. J., Green A. C., Hayward N. K., Webb P. M., Whiteman D. C. (2012). Helicobacter pylori infection and the risks of Barrett's oesophagus: a population-based case-control study. Int J Cancer, 130(10), 2407-16. https://doi.org/10.1002/ijc.26242
18. Turner K., Genta R. M. (2016). Barrett's esophagus: the inverse association with non atrophic Helicobacter gastritis is stronger than with atrophic metaplastic gastritis. Gastroenterology, 150, 257-258. https://doi.org/10.1016/S 0016-5085(16)30923-4
19. Zullo A., Hassan C., De Francesco V., Manta R., Romiti A., Gatta L. (2014). Helicobacter pylori infection and gastroesophageal cancer: unveiling a hamletic dilemma. Ann Gastroenterol., 27, 291-293. https://www.ncbi.nlm.nih.gov/pubmed/25331513

Резюме

РАСПРОСТРАНЕННОСТЬ ПИЩЕВОДА БАРРЕТТА, ЕГО СВЯЗЬ С ХРОНИЧЕСКИМ HELICOBACTER PYLORY АСОЦИИРОВАННЫМ ГАСТРИТОМ, АТРОФИЯ И МЕТАПЛАЗИЯ СЛИЗИСТОЙ ОБОЛОЧКИ ЖЕЛУДКА

Т. В. Серга[1], Е. Г. Курик[1,2], В. А. Яковенко[1,2,3], Г. А. Соловйова[1,,3], Р. П. Ткаченко[2]

[1]Национальный медицинский университет имени А. А. Богомольця, Киев, Украина
[2]Государственное научное учреждение «Научно-практический центр профилактической и клинической медицины» Государственного управления делами, Киев, Украина
[3]Медицинский центр «Универсальна клиника «Обериг», Киев, Украина

Цель – выявление частоты хеликобактерной инфекции, атрофических и метапластических изменений слизистой оболочки желудка у пациентов с пищеводом Барретта.

Материал и методы. Проведено ретроспективное исследование 7392 случаев комплексных езофагогастродуоденоскопий с биопсией эпителия слизистой оболочки пищевода и желудка с последующим морфологическим исследованием на базе Медицинского центра «Универсальная клиника «Обериг» за период 2010-2018 гг. Статистическую обработку данных проводили с использованием пакета MedStat. Для оценки показателей распространенности изменений в пищеводе и желудке рассчитывали 95% доверительный интервал методом углового преобразования Фишера. Вероятность разницы между групповыми средними и относительными величинами определяли с помощью метода параметрической статистики путем расчета t-критерия Стьюдента. Разницу между средними величинами считали достоверной при $p<0,05$. Для сравнения частот в разных группах использовали критерий Пирсона ^{2}.

Результаты. Эндоскопически цилиндрическая столбчатая метаплазия эпителия пищевода выявлена у 2994 пациентов (40,5% ДИ 39,4-41,6%, p=0,05). При гистологическом исследовании метаплазия эпителия пищевода подтвержденау 2910 пациентов (39,4% ДИ 38,3-40,5%). Диагностированы 876 случаев метаплазии эпителия пищевода желудочного типа (30,1%, ДИ 2,.4-31,5%), 2034 случая метаплазии кишечного типа (69,9% ДИ 68,2-71,6%). При гистологическом исследовании биоптатов слизистой оболочки желудка у 5640 (76,3% ДИ 75,3-77,3%) пациентов выявлена атрофия слизистой желудка. В 2532 случаях (34,3% ДИ 33,2-35,3%) диагностированы полная и неполная кишечная метаплазия эпителия желудка. У 4524 (61,2% ДИ 60,1-62,3%) пациентов выявлены Helicobacter pylori. При наличии H. pylori желудочная метаплазия эпителия пищевода была обнаружена в 510 из 3558 (14,3% ДИ 13,2-15,5%, p=0,05) случаев, кишечная метаплазия эпителия пищевода – в 966 из 4014 (24,1% ДИ 22,8-25,4%, p=0,05).

Выводы. Метаплазия эпителия пищевода является распространенной патологией, её частота составляет 39,/4% среди пациентов, которым проведена эзофагогастроскопия. Установлена сильная связь между кишечной метаплазией эпителия пищевода и атрофией слизистой оболочки желудка с кишечной метаплазией эпителия желудка. Метаплазия эпителия пищевода встречается достоверно реже при хеликобактерном гастрите, следовательно наличие H. pylori оказывает протективное влияние относительно возникновения метаплазии эпителия пищевода.

Ключевые слова: **кишечная метаплазия эпителия пищевода, желудочная метаплазия эпителия пищевода, атрофия слизистой оболочки желудка, кишечная метаплазия слизистой оболочки желудка, Helicobacter pylori.**

Summary

PREVALENCE OF BARRETT'S ESOPHAGUS, ITS RELATIONSHIP WITH CHRONIC HELICOBACTER PYLORI-ASSOCIATED GASTRITIS, ATROPHY AND METAPLASIA OF GASTRIC MUCOSA
T. V. Serha T.[1], O. G. Kuryk[1, 2], V. A. Yakovenko V.[1,2,3], G. A. Solovyova G.[1,3], R. P. Tkachenko[2]

[1]Bogomolets National Medical University, Kyiv, Ukraine
[2]State Institution of Science «Research and Practical Centre of Preventive and Clinical Medicine» State Administrative Department, Kyiv, Ukraine
[3]Medical Centre «Oberig» clinic, Kyiv, Ukraine

The **aim** – to identify the frequency of Helicobacter pylori infection, atrophic and metaplastic changes in the gastric mucosa in patients with Barrett's esophagus. **Materials and methods.** A retrospective study of 7392 cases of complex esophagogastroscopy with a biopsy of the epithelium of the mucous membrane of the esophagus and stomach, followed by a morphological study, was conducted on the basis of the Medical Centre «Oberig» clinic for the period 2010-2018. Statistical data was performed using the MedStat package. To assess the prevalence of changes in the esophagus and stomach, a 95% confidence interval was calculated using the Fisher angular transformation method. The probability of differences between group averages and relative values was determined using the method of parametric statistics by calculating the t-Student criterion. The difference between the average values was considered significant at $p < 0.05$. To compare the frequencies in different groups, the Pearson chi-square test was used.
Results. Endoscopically cylindrical columnar metaplasia of the esophagus epithelium was detected in 2994 patients (40.5% CI 39.4% –41.6% at a significance level of $p = 0.05$). In a histological examination, esophageal epithelial metaplasia was confirmed in 2910 patients (39.4% CI 38.3%-40.5%). 876 cases of gastric-type esophagus epithelial metaplasia were diagnosed (30.1%, CI 28.4-31.5%); 2034 cases of intestinal type metaplasia (69.9%, CI 68.2-71.6%). Histological examination of biopsy samples of the gastric mucosa in 5640 (76.3%, CI 75.3-77.3%) patients revealed atrophy of the gastric mucosa. In 2532 cases (34.3%, CI 33.2-35.3%), complete and incomplete intestinal metaplasia of the gastric epithelium was diagnosed. In 4524 (61.2%, CI 60.1-62.3%) patients, Helicobacter pylori was detected. In the presence of H. pylori, gastric esophageal epithelial metaplasia was detected in 510 of 3558 (14.3%, CI 13.2-15.5%, $p = 0.05$), intestinal metaplasia of the esophagus epithelium – in 966 of 4014 (24.1% CI 22.8-25.4%, $p = 0.05$).
Conclusion. Esophageal epithelial metaplasia is a common pathology, accounting for 39.4% among patients who underwent esophagogastroscopy.
The presence of a strong connection between intestinal metaplasia of the epithelium of the esophagus and atrophy of the gastric mucosa with intestinal metaplasia of the epithelium of the stomach was found.
Esophageal epithelial metaplasia is significantly less common with Helicobacter pylori gastritis, therefore the presence of H. pylori has a protective effect on the occurrence of esophageal epithelial metaplasia.

Key words: **intestinal metaplasia of the epithelium of the esophagus, gastric metaplasia of the epithelium of the esophagus, atrophy of the gastric mucosa, intestinal metaplasia of the gastric mucosa, Helicobacter pylori.**

Інформація про авторів знаходиться на сайті http://www.cp-medical.com.
Дата надходження до редакції — 1.03.2019