Інформативність візуальної діагностики у пацієнток з міомою матки в періопераційному періоді

Хабрат А.Б., Литвак О.О., Лисенко Б.М.
Державна наукова установа «Науково-практичний центр профілактичної та клінічної медицини» Державного управління справами, м. Київ, Україна
Електронна адреса: khabratanton@gmail.com; 0506902242@ukr.net

Конфлікт інтересів: відсутній

Мета наукової роботи: з'ясувати структуру хірургічних втручань у пацієнток, хворих на міому матки
з субмукозним розташуванням вузла
в залежності від методів візуальної діагностики які застосовувалися в періопераційному періоді та надати їм інформативну оцінку.

Методи дослідження: клінічні, лабораторні, інструментальні, статистичні.

Завдання дослідження:

- визначити клініко-анамнестичну характеристик у безплідних пацієнток з субмукозною міомою матки
- вивчити методи візуальної діагностики які застосовувалися у пацієнток репродуктивного віку з міомою матки в періопераційному періоді та надати їм інформативну оцінку
- дослідити обсяг хірургічних втручаннь, в залежності від методів візуальної діагностики які застосовувалися в періопераційному періоді

Дизайн дослідження

n=200

1 Група
Основна n=120
пацієнток які обстежувалися тільки сонографічним методом

2 Група
Порівння n=80
які пройшли в періопераційному обстеженні МРТ+ УЗД

Показання до оперативного лікування, %

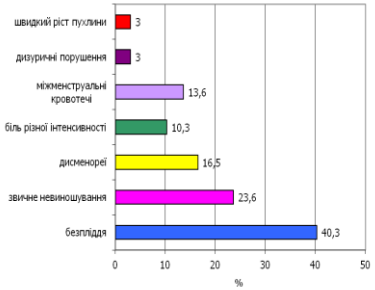

Основні чинники які призводять до безпліддя у жінок із лейоміомою матки

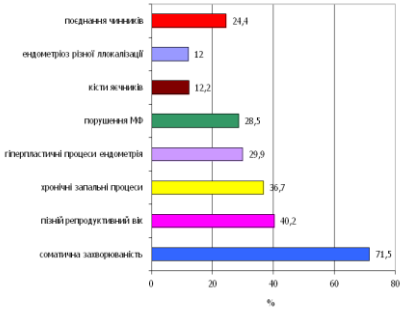

Репродуктивний анамнез

Структура безпліддя, %

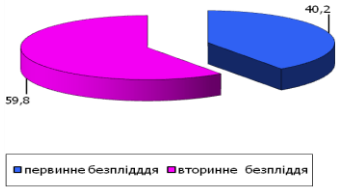

Ультразвукова класифікація міоматозних вузлів

Клінічно значима локалізація субмубмукозних міоматозних вузлів

(інтраопераціний сонографічний аналіз)

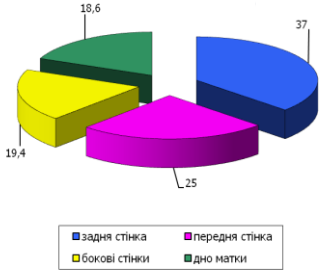

Ультразвукове дослідження мікроциркуляції в зоні локалізація мубмукозних міоматозних вузлів типу II

(інтраопераціний сонографічний аналіз)

Показники	Підгрупи 1	Підгрупи 2	P
Динаміка спостереження – через 1 міс			
VI	3, 4±0,3*	7,1±0,1	P ≤0,05
FI	4,7±0,1*	21,4±0,6	P ≤0,05
VFI	0,9±0,02*	2,3±0,2	P ≤0,05
Динаміка спостереження - через 6 міс			
VI	5,4±0,3*	9,1±0,2	P ≤0,05
FI	18,3±1,1*	28,4±0,8	P ≤0,05
VFI	2,6±0,4*	5,3±0,2	P ≤0,05
Динаміка спостереження – через 1 рік			
VI	6,1±0,4*	9,8±0,8	P ≤0,05
FI	19,1±1,2*	29,7±1,5	P ≤0,05
VFI	3,2±0,3*	5,9±0,5	P ≤0,05

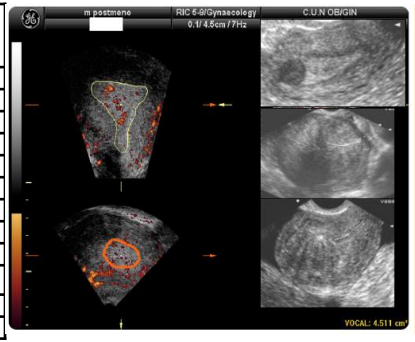

Висновки:

- Доопераційна навігація візуальними методами лучової діагностики необхідна для проведення гістероскопічної міомектомії у жінок репродуктивного віку перш за все для органозберігаючого обсягу втручання і збереження фертильної функції
- При солітарних вузлах **Типу 0 та I діаметром до 30 мм** – ефективний діагностичний спосіб визначення локалізації вулів – доопераційна **трансвагінальна ультразвукова діагностика – 90 %**
- Для пацієнток з солітарними вузлами **Типу I та II діаметром до 40 мм**– " золотим стандартом " початку діагностично-лікувального процесу – є **комбінована сонографія до – 45% та інтраопераціна -55%**
- У молодих жінок бажаючих зберегти чи реалізувати репродуктивну функцію з множинними вузлами матки **Типу I та II діаметром від 50 мм та більше-найінформативніше в доопераціній навігації - МРТ-55% в комбінації з ультразвуковою інтраопераційною сонографією- 45%**