Мінічерезшкірна нефролітотрипсія: ультразвуковий чи рентгенологічний контроль?

Р.А. Журавчак, М.Д. Дячук, А.З Журавчак*

ДНУ «Науково-практичний центр профілактичної та клінічної медицини» ДУС, Київ

*zhuravchak67@gmail.com

Мета дослідження. Визначити переваги та недоліки різних методів візуалізації при мінічерезшкірні нефролітотрипсії (МЧШНЛ) та прогнозування вибору кращого методу.

Матеріал і методи дослідження. З 2020 року по 2022 рік у хірургічному стаціонарі ДНУ «НПЦ ПКМ» ДУС проведено 90 МЧШНЛ. Ми проводили ультразвуковий контроль у 51 хворих (група А) та рентген контроль у 39 хворих (група Б) під час проведення МЧШНЛ. У всіх пацієнтів із обох груп операція проводилась у позиції на животі.

Переваги та недоліки	Rtg-Контроль	УЗД-Контроль
Rtg контрастні конкременти	+	+
Rtg не контрастні конкременти	-	+
Висока точність зображення	+	-
Порожниста системи нирки	з контрастом	+
Паренхіма нирки	-	+
Низька специфічність зображення	-	+
Використання контрасту	+	-
Іонізуюче випромінювання	+	-
Важкі засоби захисту	+	-
Звітна документація	+	-

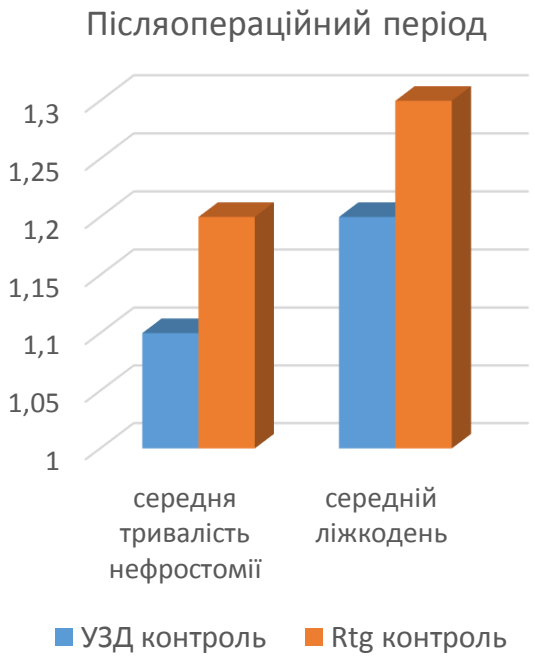

Конфлікт інтересів: немає.

Результати дослідження. Провівши аналіз результатів лікування було виявлено практично однакові показники повного звільнення від каменів (98,0% та 97,4%), тривалості нефрестомії та госпіталізації в групах А та Б відповідно. Також встановлено, що комбіноване використання ультразвукового та рентген-контролю було зумовлене наявністю одного чи кількох з наступних перерахованих факторів: більше 4-ох дрібних конкрементів розташованих у різних чашках нирки, аномалії будови нирки, наявність операцій, або травм нирки в анамнезі, погана візуалізація порожнистої системи нирки за допомогою мінінефроскопа, надмірна вага тіла пацієнта. Проте наявність таких факторів чи їх комбінації не у всіх випадках вимагала використання комбінованого методу контролю. Так більше 40% хворих які були прооперовані з використання лише ультразвукового методу контролю мали щонайменше один з факторів ризику.

Висновки. МЧШНЛ під повним ультразвуковим контролем має подібну ефективність, та є безпечнішою, ніж операція під рентген-контролем. Проте, такий варіант МЧШНЛ потребує навичок проведення пункції та бужування під ультразвуковим контролем.