УДК 616.717.5-089.844-77.044.58
DOI: https://doi.org/10.31612/2616-4868.1(11).2020.06

ОПЕРАТИВНОЕ ЛЕЧЕНИЕ ПЕРЕЛОМОВЫВИХА ГОЛОВКИ ЛУЧЕВОЙ КОСТИ IV ТИПА ПО MASON-HOTCHKISS С ПОМОЩЬЮ РАЗРАБОТАННОГО МОДУЛЬНОГО БИПОЛЯРНОГО БЕСЦЕМЕНТНОГО ЭНДОПРОТЕЗА ГОЛОВКИ ЛУЧЕВОЙ КОСТИ

Д. Е. Щербаков[1], В. Б. Макаров[2], И. В. Бойко[3], Г. О. Лазаренко[3]

[1]КНУ Криворожская Городская больница № 10, г. Кривой Рог, Украина
[2]ГУ Днепровская Городская Клиническая Больница № 16, г. Днепр, Украина
[3]Государственное научное учреждение «НПЦ ПКМ», Государственного управления делами, научное отделение малоинвазивной хирургии, г. Киев, Украина

Резюме

Цель работы. Автором статьи показаны особенности хирургической техники имплантации разработанного модульного бесцементного биполярного эндопротеза головки лучевой кости с парой трения металл-металл.
Материалы и методы. Разработанный бесцементный модульный биполярный эндопротез головки лучевой кости с парой трения металл-металл. Показаниями для эндопротезирования головки лучевой кости был переломовывих головки IV по Mason-Hotchkiss. Результат лечения оценивался по системе оценки Mayo Elbow Performance Score. От всех пациентов было получено информированное согласие на участие в исследовании.
Результаты исследования и их обсуждение. При переломах по Mason-Hotchkiss IV типа применяется эндопротезирование головки лучевой кости. Применение разработанного модульного эндопротеза головки лучевой кости позволило достигнуть восстановления стабильности локтевого сустава, возобновления ротационных движений предплечья с сохранением функционального объема сгибательно-разгибательных движений, а также восстановления длины лучевой кости.
Выводы. Применение разработанного усовершенствованного модульного биполярного бесцементного эндопротеза ГЛК при переломовывихе IV типа по Mason-Hotchkiss позволило получить хороший результат согласно оценке клиники MEPS (бал 88,5) через 6 мес. после оперативного вмешательства.

Ключевые слова: **эндопротез головки лучевой кости, биполярный бесцементный эндопротез головки лучевой кости, перелом головки лучевой кости.**

ВСТУП

Переломы головки лучевой кости (ГЛК) наблюдаются от 1,7 до 5,4% случаев в структуре травм опорно-двигательной системы у взрослых [1]. Около 33% повреждений в области локтевого сустава (ЛС) сопровождаются переломами и переломовывихами ГЛК [2]. В ряде работ показано, что клинические результаты после простой резекции ГЛК в случае переломовывихов ГЛК типа IV по классификации Mason-Hotchkiss в большинстве случаев неудовлетворительные, так как возникает подвывих в локтевом суставе, и как следствие, развиваются стойкие контрактуры ЛС, хронический болевой синдром [3-5]. В настоящее время используются различные виды эндопротезов ГЛК, каждый из которых обладает своими преимуществами и недостатками.

В настоящее время показаниями к эндопротезированию ГЛК являются следующие:

1) отсутствие технической возможности выполнить внутреннюю фиксацию при типе повреждения III

и IV типа по Mason-Hotchkiss, а также в случае дополнительных дестабилизирующих повреждений капсульно-связочного аппарата;
2) при повреждениях типа Essex-Loprest;
3) при нестабильности локтевого сустава и/или боли в кисти после резекции ГЛК;
4) неудовлетворительных остеосинтезах ГЛК;
5) опухолях проксимального отдела лучевой кости. Противопоказаниями являются общие противопоказания к хирургическим вмешательствам, аллергия к металлическим сплавам, а также выраженный остеопороз проксимального отдела костей предплечья [6-9].

Цель работы – является описание конструктивных особенностей разработанного биполярного модульного эндопротеза ГЛК с парой трения металл-металл и ближайший результат эндопротезирования ГЛК у пациентки с переломовывихом ГЛК типа III-IV по Mason-Hotchkiss.

МАТЕРИАЛЫ И МЕТОДЫ

Разработанный модульный биполярный бесцементный эндопротез ГЛК (Патент Украины № 83334) [10] с парой трения металл-металл (материал – (материал – медицинская нержавеющая сталь BÖHLER INTERNATIONAL, стандарт EN10204-2.2/ DIN50049-2.2) представлен на рис. 1, 2, 3). Отличительной особенностью разработанного эндопротеза ГЛК является наличие сферического шарнира между головкой имплантата и его ножкой с формированием пары трения металл-металл. Конструктивно, сферический шарнир выполнен таким образом, что угол поворота головки имплантата относительно оси ножки составляет 15. Ножка эндопротеза обработана пескоструйной машиной для обеспечения лучшей интеграции с костной тканью. Разработанная нами конструкция биполярного эндопротеза ГЛК позволяет снизить напряжения на суставных поверхностях и в капсульно-связочном аппарате ЛС, а также потенциально обеспечить длительную стабильность при бесцементной или цементной фиксации ножки имплантата в лучевой кости. При остеопорозе возможна фиксация ножки эндопротеза ГЛК с помощью костного цемента, который будет проникать между костью и продольно-поперечными бороздами ножки, что усилит стабильность фиксации в отдаленном периоде и будет препятствовать миграции ножки. Разработанный нами модульный биполярный эндопротез ГЛК представлен тремя диаметрами головок 20 мм, 22 мм и 24 мм. Высота головки представлена двумя типоразмерами – короткая 7 мм и удлиненная 11 мм. Форма головки биполярного модульного эндопротеза ГЛК максимально приближена к анатомической, что в свою очередь позволяет свести к минимуму контактные напряжения. Ножки эндопротеза представлены двумя типоразмерами 7 мм и 9 мм.

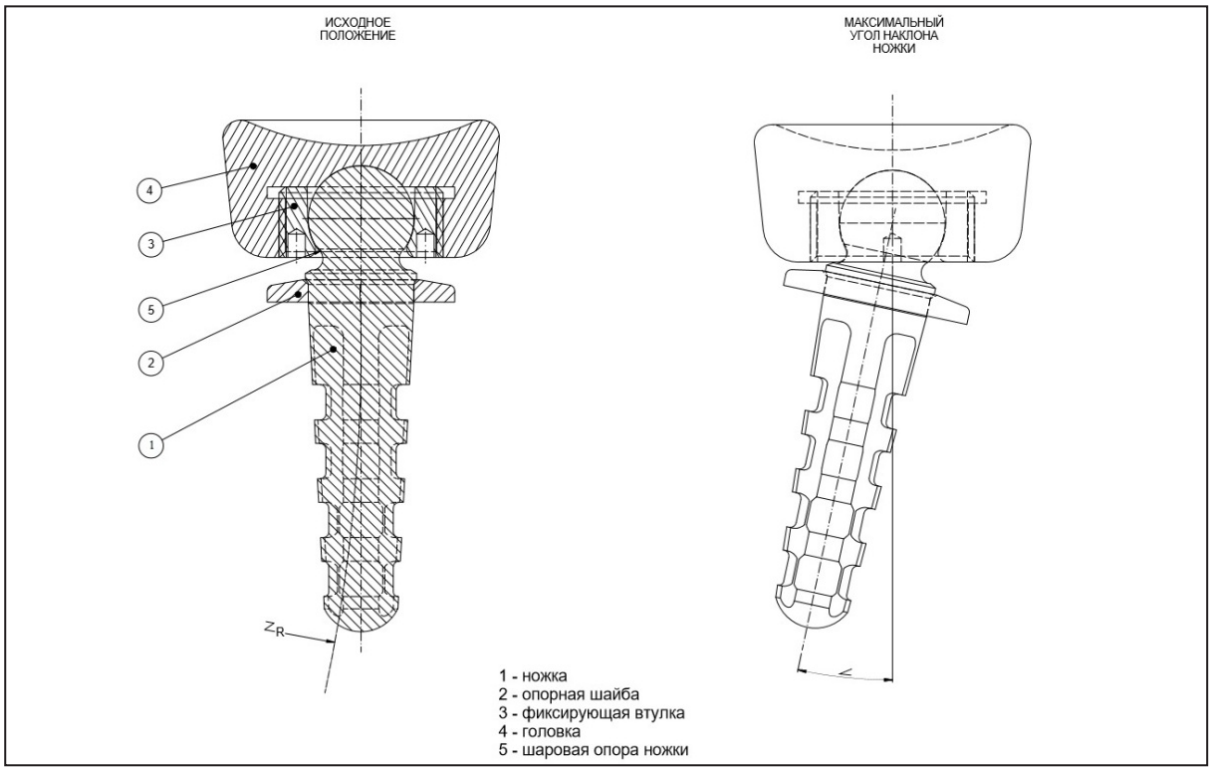

Рис. 1. Технический рисунок модульного биполярного эндопротеза ГЛК в сборе с короткой головкой: 1– ножка; 2 – опорная шайба; 3 – фиксирующая втулка; 4- головка; 5 – шаровая опора ножки.

Форма головки биполярного эндопротеза ГЛК максимально приближена к анатомической, что позволяет свести к минимуму контактные напряжения. Головка эндопротеза в виде «гильзы» с внутренней резьбовой поверхностью и фиксирующая втулка с наружной резьбовой поверхностью как винтовая пара, создают механизм фиксации шаровой опоры ножки в сферическом дне головки имплантата, что обеспечивает скольжение. Шаровая опора совместно со сферическим дном головки создают шарнирный узел биполярного эндопротеза ГЛК, что улучшает динамику локтевого сустава, снижает напряжение на суставных поверхностях и уменьшает напряжение капсульно-связочного аппарата.

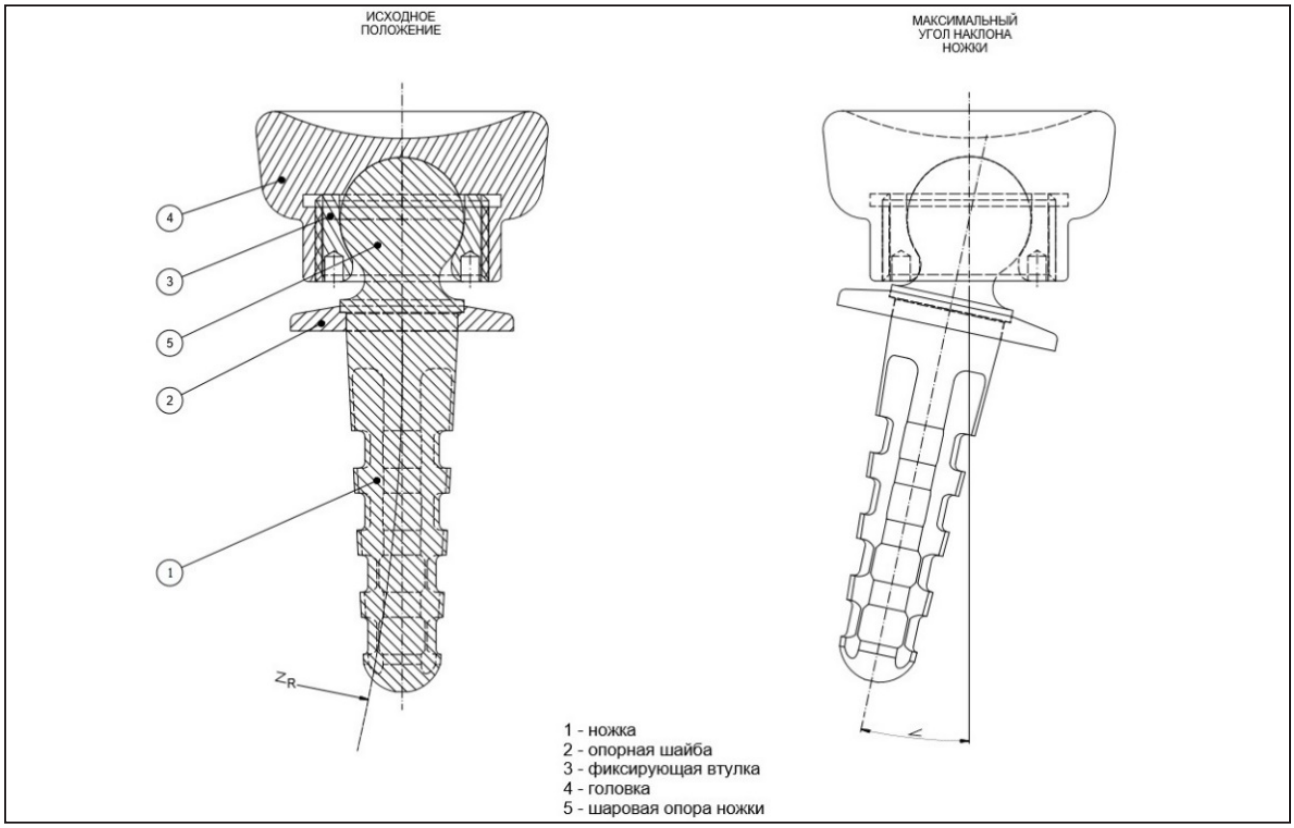

Рис. 2. Технический рисунок модульного биполярного эндопротеза ГЛК в сборе с длинной головкой: 1– ножка; 2 – опорная шайба; 3 – фиксирующая втулка; 4- головка; 5 – шаровая опора ножки.

Поперечные и продольные борозды ножки с пескоструйным покрытием, обеспечивают возможность прорастания костной ткани при бесцементном типе фиксации. Изгиб ножки эндопротеза позволяет облегчить имплантацию эндопротеза, а также обеспечить дополнительную ротационную стабильность имплантата, что является достаточно частым конструктивным элементом других эндопротезов (рис. 3).



1



2

Рис. 3. Разработанный бесцементный модульный биполярный эндопротез ГЛК в сборе (Патент Украины № 83334): 1 – с короткой головкой; 2 – с удлиненной головкой.

Особенности техники операции эндопротезирования ГЛК разработанным биполярным эндопротезом ГЛК. Для определения возможного типа размера головки и диаметра ножки выполняют рентгенографию обоих локтевых суставов в 2-х проекциях с использованием «маркера» увеличения (10%). Оперативное вмешательство проводят под проводниковой (регионарной) анестезией плечевого сплетения по Куленкампфу. Положение пациента на спине. Травмированную верхнюю конечность размещают на приставном столике. После стандартной обработки операционного поля осуществляют доступ к ГЛК (стандартный по Кохеру или задний доступ (Bernard F. Morrey и Shawn W.O'Driscoll)). При любом доступе обязательно прошивают провизорными нитями латеральную коллатеральную и кольцевидную связки. При обоих доступах очень важно максимально пронировать предплечье для защиты глубокой ветви лучевого нерва. Резекцию оставшейся части ГЛК выполняют после предварительно измерения высоты резекции специальным мерником, соответствующим двум различным по высоте типоразмерам ГЛК разработанного биполярного эндопротеза. Резекцию осуществляют узкой маятниковой пилой в плоскости, строго перпендикулярной продольной оси шейки.

Специальным рашпилем, соответствующим кривизне ножки эндопротеза ГЛК вскрывают костномозговой канал лучевой кости. Удаленные фрагменты ГЛК размещают в специальном измерителе и определяются окончательно с диаметром головки эндопротеза.

Остатки головки резецируются на уровне шейки лучевой кости строго перпендикулярно согласно предварительному замеру пробной головки. Диаметр и высота головки эндопротеза должны быть равны или немного меньше (на 1-2 мм) размера удаленной ГЛК для обеспечения конгруэнтности головке плечевой кости и предупреждения развития контрактуры из-за возможного развития импинджмент-синдрома. В положении максимальной пронации ножку собранного эндопротеза ГЛК вводят в костно-мозговой канал лучевой кости, так, чтобы опорная шайба вошла в плотный контакт с торцовой частью опила шейки лучевой кости, после чего вправляют головку для контакта с плечевой и локтевой костями. При этом кривизна ножки должна располагаться строго во фронтальной плоскости, совпадая с кривизной проксимального канала лучевой кости в положении максимальной супинации предплечья. Для проверки стабильности локтевого сустава после вправления эндопротеза головки лучевой кости под визуальным контролем осуществляется сгибание и разгибание локтевого сустава с умеренным варус- и вальгус-стрессом в крайних положениях. Проверяются также просупинационные движения. Все движения совершаются без усилий, при этом положение головки эндопротеза должно строго соответствовать головке плечевой кости без наличия диастаза между суставными поверхностями (допускается не более 1-2 мм). Если после вправления эндопротеза отмечается ограничение сгибания или разгибания в ЛС особенностью конструкции разработанного эндопротеза является возможность непосредственно в ране снять головку эндопротеза, и поменять ее на меньший размер по высоте или по диаметру. При повреждении латерального коллатерального комплекса выполняется его восстановление с помощью нити Ethibond № 5, которую проводят трансоссально через отверстия, выполненные спицей в латеральном мыщелке плечевой кости, после чего рану промывают физиологическим раствором и послойно ушивают. Активный дренаж используют при необходимости. В послеоперационном периоде пациентам выполняется иммобилизация съемной задней гипсовой шиной на 3-5-7 суток в положении сгибания в ЛС под углом 90°

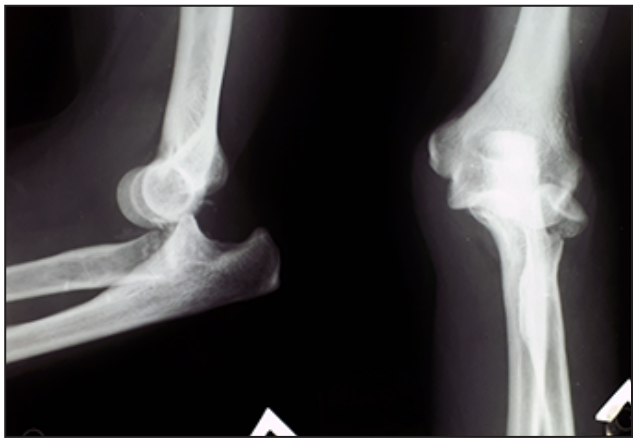

Рис. 4 Фото рентгенограмм больной Ф. до операции.

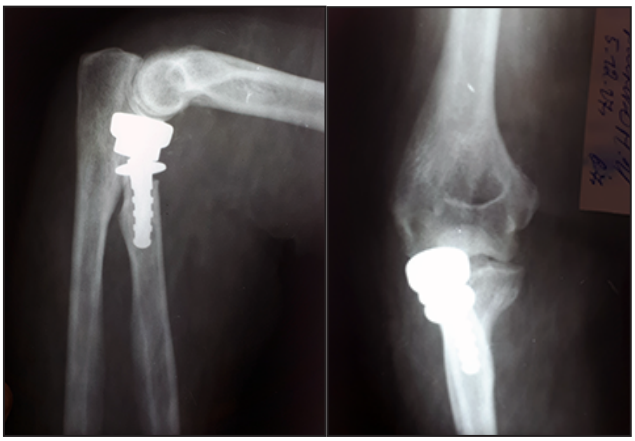

Рис. 5 Фото рентгенограмм больной Ф. через 6 мес. после операции.

В послеоперационный период: проводилась гипсовая иммобилизация в течение первых 5 суток, под контролем инструктора ЛФК начата мобилизация пассивных движений, а с 7-х суток – активных движений в ЛС. Швы удалены на 14 сутки. У пациентки имеет место дефицит разгибания в ЛС 10 и сгибания 15. Оценка согласно системы MEPS составляет – 85 баллов.

Оперативное лечение при переломовывихе ГЛК IV типа по Mason-Hotchkiss с помощью разработанного бесцементного модульного биполярного эндопротеза ГЛК с парой трения металл-металл и пористым покрытием ножки позволило получить положительный результат в ближайшем периоде после операции. Средний бал согласно системы Mayo Elbow Performance Score составил 88,5.

Ранняя мобилизация движений в ЛС и восстановление капсульно-связочного аппарата ЛС является определяющими факторами достижения положительных клинико-функциональных результатов.

Дальнейшее изучение клинических результатов в сроки от 5 до 10 лет после эндопротезирования ГЛК позволит получить дополнительную информацию о «выживаемости» предлагаемого модульного бесцементного биполярного эндопротеза ГЛК.

ВЫВОДЫ

Применение разработанного усовершенствованного модульного биполярного бесцементного эндопротеза ГЛК при переломовывихе IV типа по Mason-Hotchkiss позволило получить хороший результат согласно оценке клиники MEPS (бал 88,5) через 6 мес. после оперативного вмешательства.

Конфликт интересов. Автор заявляет об отсутствии конфликта интересов.

Информация про финансирование. Работа выполнена за счет государственного финансирования в рамках НДР.

Соблюдение этических норм. Автор следует принципам, содержащимся в Хельсинкской декларации, а также в Междисциплинарных принципах и руководящих указаниях по использованию животных в исследованиях, тестировании и образовании, опубликованных Специальным комитетом по исследованиям на животных при Нью-Йоркской академии наук. Работа, касающиеся пациентов, подготовлена в соответствии с принципами этики.

ЛИТЕРАТУРА

1. Turner R. G., Rispoli D., Lopez-Gonzalez F. M., O'Driscoll S. W. Partial allograft replacement of the radial head in the management of complex fracture-dislocations of the elbow. J Shoulder Elbow Surg. 2012. 21(3). 396-404. doi: 10.1016/.jse.2011.07.003. Epub 2011 Oct 17.
2. Charalambous C. P., Stanley J. K., Mills S. P., Hayton M. J., Hearnden A., Trail I., Gagey O. Comminuted radial head fractures: aspects of current management. J Shoulder Elbow Surg. 2011. 20(6). 996-1007. doi: 10.1016/j.jse.2011.02.013. Epub 2011 May 20.
3. Morrey B. F., Tanaka S., An K. N. Valgus stability of the elbow. A definition of primary and secondary constraints. Clin Orthop Relat Res. 1991. (265). 187-95.
4. Schneeberger A. G., Sadowski M. M., Jacob H. A. Coronoid process and radial head as posterolateral rotator stabilizers of the elbow. J Bone Joint Surg Am. 2004. 86 (5). 975-82.
5. Broberg M. A., Morrey B. F. Results of delayed excision of the radial head after fracture. J Bone Joint Surg Am. 1986. 68(5). 669-74.
6. Antuña S. A., Sánchez-Márquez J. M., Barco R. Long-term results of radial head resection following isolated radial head fractures in patients younger than forty years old. J Bone Joint Surg Am. 2010. 92(3). 558-66. doi: 10.2106/JBJS.I.00332.
7. Burkhart K. J., Mattyasovszky S. G., Runkel M., Schwarz C., Küchle R., Hessmann M. H., Rommens P. M., Lars M. P. Mid- to long-term results after bipolar radial head arthroplasty. J Shoulder Elbow Surg. 2010. 19(7). 965-72. doi: 10.1016/j.jse.2010.05.022.
8. Flinkkilä T., Kaisto T., Sirinö K., Hyvönen P., Leppilahti J. Short- tomid-term results of metallic press-fit radial head arthroplasty inunstable injuries of the elbow. J Bone Joint Surg Br. 2012. 94(6). 805-10. doi: 10.1302/0301-620X.94B6.28176.
9. Harrington I. J., Sekyi-Otu A., Barrington T. W., Evans D. C., Tuli V. The functional out come with metallic radial head implants in the treatment of unstable elbow fractures: a long-term review. Acta Orthop. 2017. 88(3). 315–319.doi:10.1080/17453674.2017.1293440.
10. Boiko I. V., Makarov V. B., Shcherbakov D. E., Sabsay O. V., vynakhidnyky Endoprotez holyvky promenevoy kystky. Patent Ukainy № 83334.2013 Ver 17. [In Ukrainian].
11. Cusick M. C., Bonnaig N. S., Azar F. M., Mauck B. M., Smith R. A., Throckmorton T. W. Accuracy and reliability of the Mayo Elbow Performance Score. J Hand Surg Am. 2014. 39(6). 1146-50. doi: 10.1016/j.jhsa.2014.01.041. Epub 2014 Mar 20.

REFERENCES

1. Turner R. G., Rispoli D., Lopez-Gonzalez F. M., O'Driscoll S. W. (2012). Partial allograft replacement of the radial head in the management of complex fracture-dislocations of the elbow. J ShoulderElbow Surg., 21(3), 396-404. doi: 10.1016/.jse.2011.07.003. Epub 2011 Oct 17.
2. Charalambous C. P., Stanley J. K., Mills S. P., Hayton M. J., Hearnden A., Trail I., Gagey O. (2011). Comminuted radial head fractures: aspects of current management. J Shoulder Elbow Surg., 20(6), 996-1007. doi: 10.1016/j.jse.2011.02.013. Epub 2011 May 20.
3. Morrey B. F., Tanaka S., An K. N. (1991). Valgus stability of the elbow. A definition of primary and secondary constraints. Clin Orthop Relat Res., (265). 187-95.
4. Schneeberger A. G., Sadowski M. M., Jacob H. A. (2004). Coronoid process and radial head as posterolateral rotator stabilizers of the elbow. J Bone Joint Surg Am., 86 (5), 975-82.
5. Broberg M. A., Morrey B. F. (1986). Results of delayed excision of the radial head after fracture. J Bone Joint Surg Am., 68(5), 669-74.
6. Antuña S. A., Sánchez-Márquez J. M., Barco R. (2010). Long-term results of radial head resection following isolated radial head fractures in patients younger than forty years old. J Bone Joint Surg Am., 92(3), 558-66. doi: 10.2106/JBJS.I.00332.
7. Burkhart K. J., Mattyasovszky S. G., Runkel M., Schwarz C., Küchle R., Hessmann M. H., Rommens P. M., Lars M. P. (2010). Mid- to long-term results after bipolar radial head arthroplasty. J ShoulderElbow Surg., 19(7), 965-72. doi: 10.1016/j.jse.2010.05.022.
8. Flinkkilä T., Kaisto T., Sirinö K., Hyvönen P., Leppilahti J. (2012). Short- tomid-term results of metallic press-fit radial head arthroplasty inunstable injuries of the elbow. J BoneJointSurgBr., 94(6), 805-10. doi: 10.1302/0301-620X.94B6.28176.
9. Harrington I. J., Sekyi-Otu A., Barrington T. W., Evans D. C., Tuli V. (2017). The functional out come with metallic radial head implants in the treatment of unstable elbow fractures: a long-term review. ActaOrthop., 88(3), 315–319.doi:10.1080/17453674.2017.1293440.
10. Boiko I. V., Makarov V. B., Shcherbakov D. E., Sabsay O. V. (2013). Vynakhidnyky Endoprotez holyvky promenevoy kystky. Patent Ukainy. № 83334.
11. Cusick M. C., Bonnaig N. S., Azar F. M., Mauck B. M., Smith R. A., Throckmorton T. W. (2014). Accuracy and reliability of the Mayo Elbow Performance Score. J Hand Surg Am., 39(6), 1146-50. doi: 10.1016/j.jhsa.2014.01.041. Epub 2014 Mar 20.

Резюме

ОПЕРАТИВНЕ ЛІКУВАННЯ ПЕРЕЛОМОВИВИХА ГОЛІВКИ ПРОМЕНЕВОЇ КІСТКИ IV ТИПУ ПО MASON-HOTCHKISS ЗА ДОПОМОГОЮ РОЗРОБЛЕНОГО МОДУЛЬНОГО БІПОЛЯРНОГО БЕЗЦЕМЕНТНОГО ЕНДОПРОТЕЗА ГОЛІВКИ ПРОМЕНЕВОЇ КІСТКИ

Д. Е. Щербаков[1], В. Б. Макаров[2], И. В. Бойко[3], Г. О. Лазаренко[3]

[1]КНП Криворізька міська лікарня № 10, м. Кривий Ріг, Україна
[2]ДЗ Дніпровська міська клінічна лікарня № 16, м. Дніпро, Україна
[3]ДНУ «Науково-практичний центр профілактичної та клінічної медицини» ДУС, науковий відділ малоінвазивної хірургії, м. Київ, Україна

Мета роботи – автором статті показано особливості хірургічної техніки імплантації розробленого модульного безцементного біполярного ендопротеза голівки променевої кістки з парою тертя метал-метал.
Матеріали і методи. Розроблений безцементний модульний біполярний ендопротез голівки променевої кістки з парою тертя метал-метал. Показаннями для ендопротезування голівки променевої кістки був переломовивих голівки IV по Mason-Hotchkiss. Результат лікування оцінювався за системою оцінки Mayo Elbow Performance Score**.** При переломах по Mason-Hotchkiss IV типу застосовується ендопротезування голівки променевої кістки. Застосування розробленого модульного ендопротеза голівки променевої кістки дозволило досягти відновлення стабільності ліктьового суглоба, відновлення ротаційних рухів передпліччя зі збереженням функціонального обсягу згинальних-розгинальних рухів, а також відновлення довжини променевої кістки.
Висновки. Застосування розробленого вдосконаленого модульного біполярного безцементного ендопротеза ГЛК при переломовивихах IV типу по Mason-Hotchkiss дозволило отримати добрий результат за остаточною оцінкою клініки MEPS (бал 88,5) через 6 міс. після оперативного втручання.

Ключові слова: **ендопротез голівки променевої кістки, біполярний безцементний ендопротез голівки променевої кістки, перелом голівки променевої кістки**

Summary

THE SURGICAL TREATMENT OF HEAD RADIAL BONE FRACTURE IV TYPE BY MASON-HOTCHKISS FOR THE IMPLEMENTATION OF THE CEMENTLESS BIPOLAR MODULAR ENDOPROSTHESIS OF THE HEAD RADIAL BONE

D. E. Shcherbakov[1], V. B. Makarov[2], I. V. Boiko[3], H. O. Lazarenko[3]

[1]SI Kryvyi Rih City Hospital No. 10, Kryvyi Rih, Ukraine
[2]SI Dnipro City Hospital No. 16, Dnipro, Ukraine
[3]SIS «Research and Practical Center of Preventive and Clinical Medicine» SAD, Department of Minimal Invasive Surgery, Kyiv, Ukraine

Aim. The author of the article shows the features of the surgical technique of implantation of the developed cementless modular bipolar endoprosthesis of the head of the radial bone with a pair of metal-metal friction.
Materials and methods. The developed cementless modular bipolar endoprosthesis of the radial head with a pair of metal-metal friction. Indications for endoprosthetic of the head of the radial were the fracture of the head IV, according to Mason-Hotchkiss. The result of the treatment was assessed by the Mayo Elbow Performance Score evaluation system.
Results and discussion. At fractures on Mason-Hotchkiss IV type, the endoprosthetic of the head of a radial bone is applied. The use of the developed modular endoprosthesis of the head of the radial made it possible to restore the stability of the elbow joint, to resume rotational movements of the head radial, while maintaining the functional volume of flexion-extensor movements, and also to restore the length of the radial bone.
Conclusions. The use of the developed advanced cementless bipolar modular endoprosthesis of radial head fracture-dislocation type IV by Mason-Hotchkiss allowed obtaining a good result, according to the assessment of the MEPS clinic (88.5 scores) in 6 months after surgery.

Key words: **endoprosthesis of the radial head, cementless bipolar modular endoprosthesis of the radial head, proximal fracture of the radial bones.**

Інформація про авторів знаходиться на сайті http://www.cp-medical.com.
Дата надходження до редакції –